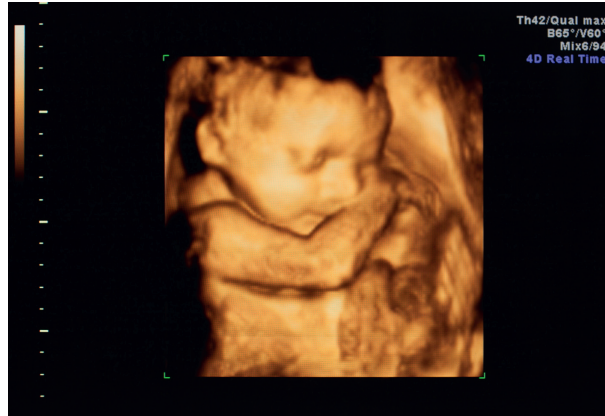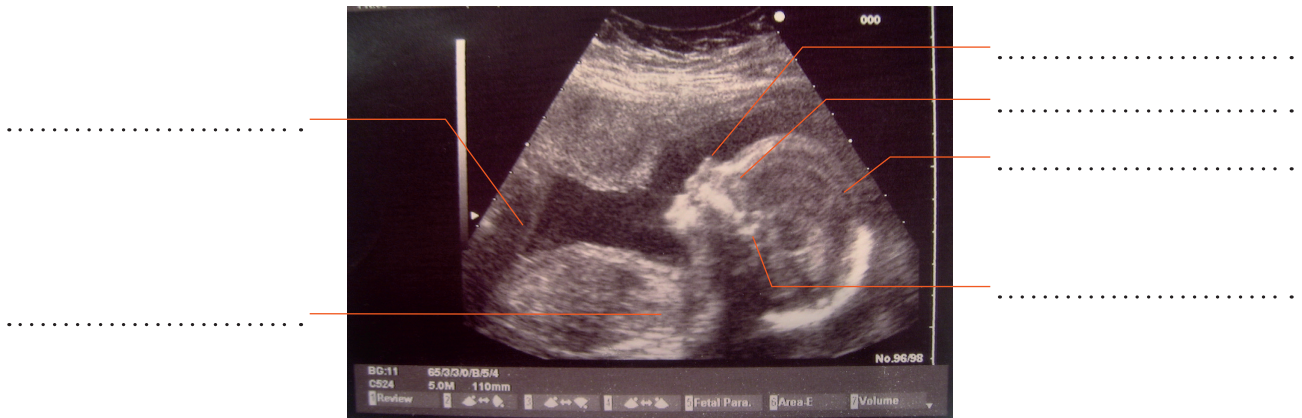


À L'INTÉRIEUR DU VENTRE DE LA MAMAN

① Observe l'échographie en 3D d'un fœtus dans le ventre de sa mère, puis place, sur celle en 2D, les légendes suivantes : nez, yeux, oreille, bras, jambe, tête.



Échographie en 3 dimensions.



Échographie en 2 dimensions.

② Complète la légende du schéma ci-dessous avec les mots : fœtus, cordon ombilical, poche des eaux.

